

ŞİLOTORAKS TEDAVİSİNDE SOMATOSTATİN ETKİSİ: OLGU SUNUMU

EFFECTIVENESS OF SOMATOSTATIN IN THE TREATMENT OF CHYLOTHORAX: CASE REPORT

Kasım KARAPINAR, Ömer ULULAR, Şahin ŞAHİNALP, Özgür ERSOY, Kanat ÖZİŞİK, Ertan YÜCEL

DERLEME

ÖZET

Şilotoraks lenfatik sıvının ductus thoracicus veya lenfatik dallarının hasarı sonucu plevral boşlukta birikmesidir. Şilotoraks nadir görülen bir durumdur ve sıklıkla torasik ve kardiyak işlemleri takiben görülür. Solunum yetmezliğine, immün yetmezliğe, protein kaybına, elektrolit ve sıvı dengesizliğine neden olabilir. Tedavisinde yağsız diyet, total parenteral nutrisyon, tüp torakostomi uygulaması, talk pleurodezis ve cerrahi onarım işlemleri gibi tedaviler uygulanmakla birlikte son yıllarda somatostatin ve analogları ile konservatif tedavi giderek artan bir uygulama olmaktadır.

18 yaşında erkek olguda kesici delici alet yaralanması ve subclavian arter onarımı ardından gelişen şilotoraks patolojisinde total parenteral nutrisyon tedavisi uyguladık. Şilotoraksın azalmaması nedeniyle somatostatin tedavisine geçtik ve etkin bir yanıt aldık.

Anahtar kelimeler: Şilotoraks, lenf, somatostatin

GİRİŞ

Şilotoraks kalp ve toraks cerrahisi sonrası % 0,5-2,5 oranında görülebilmektedir (1). Etiyolojisi tümör, travma, idiyopatik ve diğer nedenler olarak başlıca 4 gruba ayrılabilir (2). Travmatik şilotoraks en sık olarak konjenital kalp ameliyatları sonrası gözlenir (3). Cerrahi dışı travma nedenlerden ise penetran yaralanmalar, hiperekstansiyon, halter çalışma, aşırı gerinme, şiddetli öksürük ve kusma sayılabilir (4).

Optimal tedavi tartışmalıdır. Düşük yağlı yüksek proteinli diyet veya total parenteral nutrisyon tüp torakostomi ile beraber başlanır. Son yıllarda bu konservatif girişimlere ek olarak somatostatin ve analoglarının

REVIEW

ABSTRACT

Chylothorax is the accumulation of lymphatic fluid in pleural cavity due to ductus thoracicus and its lymphic vessels damage. Chylothorax is a rare case and generally occurs after thoracic and cardiac procedures. It can lead to respiratory insufficiency, immunodeficiency, protein loss, electrolite and fluid imbalance. Although fat-free diet, total parenteral nutrition, pleural draniage by tube thoracostomy procedure, talk pleurodesis or surgical repair are the choices in treatment, conservative treatments with somatostatin and its analogs drugs are being more preferred nowadays.

In case with 18-year old man who had chylothorax occurring after surgical treatment of subclavian artery because of the stab injury was treated with total parenteral nutrition. As pleural drainaje was not decreased via this way, we performed the somatostatin treatment and got the good response.

Key words: Chylotoraks, lymph, somatostatin

tedavinin etkisini artırdığı bildirilmektedir (5). Konservatif tedavi ile drenajın kesilmediği durumlarda talk pleurodezis, ductus thoracicusun torakoskopik veya cerrahi olarak bağlanması gibi işlemler uygulanabilir.

Biz penetran travma ve subclavian arterin onarımı ardından şilotoraks gelişen olguda somatostatin tedavisinin etkisini inceledik.

OLGU SUNUMU

18 yaşındaki erkek hasta şok tablosunda kliniğimize başvurdu. Muayenesinde boynun sol lateralinde yaklaşık 5 cm'lik aktif kanama mevcut olan kesici delici alet yaralanmasına bağlı kesi görüldü. Hasta acil

Geliş Tarihi/Received: 12/01/2010 Kabul Tarihi/Accepted: 26/02/2010

İletişim:

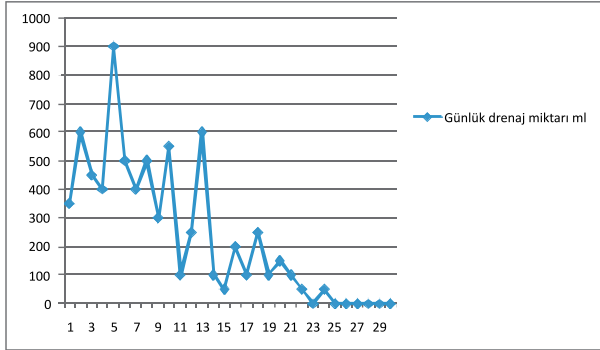
Uz. Dr. Ömer ULULAR

Dişkapi Yıldırım Beyazıt Eğitim ve Araştırma Hastanesi, Kalp Damar Cerrahisi Kliniği, ANKARA

Tel: 0-312-5962382 Fax: 0-312-3170513 e-mail: omer_ulular@hotmail.com

şartlarda operasyona alındı. Supraclavicular yaklaşım ile subclavian artere ulaşıldı ve subclavian arterdeki kesi primer onarıldı. Aktif kanamanın devam etmesi ve hasarlı subclavian arter kesimine mevcut insizyonla ulaşılamaması üzerine hastaya üst parsiyel sternotomi yapıldı ve sol internal mamarian arterin subclavian arterle birleşim yerine kesi görülmüş ve primer onarılmıştır. Pneumotoraks tespit edilmesi üzerine hastaya operasyon sırasında sol tüp torakostomi işlemi uygulanmıştır. Hasta postoperatif koyu sarı renkte drenaj olması üzerine drenaj sıvısı incelenmiş % 80 lenfosit hakimiyetli 4000 hücre/ μ L lökosit görülmüş, biyokimyasal incelemede trigliserid 433 mg/dl, total protein 6,1 gr/dl, eş zamanlı kan biyokimyasında trigliserid 128 mg/dl, total protein 7,2 gr/dl tespit edilmiş ve hastaya şilotoraks tanısı konmuştur.

Hastada düşük yağlı yüksek proteinli diyetle geçilmiş drenajın azalmaması üzerine postoperatif 7. gün oral alım tamamen kesilip total parenteral nutrisyona geçilmiştir. Drenajın devam etmesi üzerine postoperatif 15.gün 3,5 μ gr/kg/gün somatostatin infüzyonuna başlanmıştır. Drenaj giderek azalmış ve postoperatif 25. gün kesilmiştir (Şekil 1). Hastanın toraks tüpü 3 gün sonra çekilmiştir ve somatostatin infüzyonu azaltılarak postoperatif 30.gün kesilmiştir. Hastada hipotansiyon hiperglisemi gibi yan etkiler gözlenmemiştir.



Şekil 1- Günlük drenaj miktarı

TARTIŞMA

Şilotoraks nadir görülmekle birlikte en sık neden cerrahi travmadır (1). Erişkinlerde radikal boyun diseksiyonları ductus thoracicus yaralanmasına neden olarak şilotorasa eden olabilirler (6). Bizim olgumuzda penetran travma mevcuttu aynı zamanda sol subclavian arter onarımı için hastaya parsiyel sternotomi uygulanmıştı.

Şilotoraks tanısı plevral efüzyonun irdelenmesiyle, torasentez ile plevral boşluktan alınan mayinin ince-

lenmesi ile konur. Alınan mayide trigliserid düzeyi 100 mg/dl üstündedir ve mononükleer lenfsitlerin hakim olduğu 1000 hücre/ μ L den fazla hücre tespit edilir (7). Bizim olgumuzda alınan mayinin incelenmesi sonucu trigliserid düzeyi 433 mg/dl ve %80 lenfosit hakimiyetli 4000 hücre/ μ L tespit edilmesi ile şilotoraks tanısı konmuştur.

Hastalarda başlıca şikayetler nefes darlığı ve göğüs ağrısıdır. Tedavide öncelikle orta zincirli az yağlı yüksek proteinli ve orta zincirli yağ asiti içeren diyet veya total parenteral nutrisyona geçilmelidir. Plevral kavitede biriken mayi tüp torakostomi işlemi ile boşaltılmalı ve drenaj yakından takip edilmelidir. Konservatif tedaviye ek olarak somatostatin ve analoglarının tedavinin etkinliğini artırdığı gösterilmiştir (8). Bizim olgumuzda da önce düşük yağ ve yüksek proteinli, orta zincirli yağ asiti içeren diyetle geçildi drenajın devam etmesi üzerine oral alım 7.günde tamamen kesilerek total parenteral nutrisyona geçildi. Somatostatin son yıllarda konservatif tedaviye eklenmeye başlanmıştır. Gastrik, pankreatik, intestinal sekresyonları azaltan, hepatik venöz basıncı düşüren ve visseral kan akımını azaltan nörohormon benzeri etki yapan bir peptittir (9). Etkisini nasıl yaptığı kesin olarak anlaşılamamıştır. Visseral damarlarda vasokonstrüksiyon yapıp intestinal sistemin perfüzyonunu azalttığı ve lenfatik kanallarda somatostatin reseptörleri olduğu, bu kanallarda vasokonstrüksiyona neden olarak lenf üretimini azalttığı düşünülmektedir (8). Yan etkileri esas olarak gastrointestinal motiliteyi ve sekresyonu azaltması sonucu ortaya çıkar. Gaita yapmama, malabsorbsiyon, bulantı, sindirim sisteminde gaz birikmesi, hipoglisemi ve geçici karaciğer hasarı görülebilir (10). Bizim olgumuzda yan etkiler gözlenmedi.

Başlangıç dozu 3,5 μ gr/kg/saat ile başlanıp 10 μ gr/kg/saat'e yükseltmek olarak önerilmektedir (11). Hastamızda 3,5 μ gr/kg/saat ile başlanıp 0,5 μ gr/kg saat günde artırılmış, 5 μ gr/kg/saatte drenajın kesilmesi üzerine doz yükseltilmemiştir.

Konservatif tedaviye rağmen 4 hafta takiben drenaj miktarının günde 500 ml altına düşmemesi, plevral efüzyonun tam olarak drene edilememesi ve akciğer ekspansiyonunun tam olmaması üzerine girişimsel tedavi yöntemlerine geçilir (12). Değişik tedavi modelleri mevcuttur. Talk veya povidone-iodine ile pleurodzis uygulanabilir (13). Tetrasiklin ile dilate lenfatiklere sikloeroterapi yapılabilir (14). Son zamanlarda platinyum coillerle ductus thoracicus floroskopik embolizasyon yapıldığı bildirilmiştir (15). Pleuroperitoneal şant ve plevrektomi alternatif tedaviler arasındadır. Cerrahi olarak ductus thoracicus bağlanabilir. Thorakoskopik olarak veya açık cerrahi işlem ile yapılabilir. Thora-

koskopik ligasyon komplikasyonların daha az olması, postoperatif ağrının az olması iyileşme zamanının kısa olması nedeniyle son zamanlarda tercih edilen bir yöntem olmuştur (16). Bazı cerrahlar metilen mavisi, sudan siyahı gibi maddelerle lenfatik kanaldaki hasarın yerini tespit ederek başarılı tamir yapabilmektedir (17). Fibrin glu ve pleurodezis rekürrensi önlemede oldukça faydalı olduğu bildirilmektedir (18).

Şilotoraks nadir görülen bir durum olmakla beraber ciddi sonuçlara neden olabilir ve somatostatinin konservatif tedaviye eklenmesi tedavinin başarısını artıracak ve girişimsel müdahalelere olan ihtiyacı azaltacak bir yöntem olarak kullanılabilir.

KAYNAKLAR

1. Cerfolio RJ, Allen MS, Deschamps C, Trastek VF, pairolero PC. Postoperative chylothorax. *J Thorac Cardiovasc Surg* 1996;112:1361-5.
2. Light RW. *Pleural Diseases*. Philadelphia: Lea&Febiger;1983:209-19.
3. Higgins LB, Mulder DG. Chylothorax after surgery for congenital heart disease. *J Thorac Cardiovasc Surg* 1971;61:411-8.
4. Herzog KA, Brauscam JJ. Spontaneous Chylothorax. *Chest* 1974;65:346-7.
5. Ulibarri JI, Sanz Y, Fuentes C, Mancha A, Aramendia M, Sanchez S. Reduction of lymphorrhagia from ruptured thoracic duct by somatostatin. *Lancet* 1990;336:258.
6. Fahimi H, Casselman F, Mariani M, van Boven WJ, Knaepen PJ, van Swieten HA. Current management of postoperative chylothorax. *Ann Thorac Surg* 2001;71:448-51.
7. Staats B, Ellefson R, Budahn L, Dines DE, Prakash UB, Offord K. The lipoprotein profile of chylous and nonchylous pleural effusions. *Mayo Clin Proc* 1980;55:700-4.
8. Kelly RF, Shumway SJ. Conservative management of postoperative chylothorax using somatostatin. *Ann Thorac Surg* 2000;69:1044-5.
9. Davis SN, Granger DK. Insulin, oral hypoglycemic agents, and the pharmacology of the endocrine pancreas. In: Gilman AG, Hardman JG, Limbird LE, Molionoff PB, Ruddon RW(eds). *Goodman and Gilman's The Pharmacological Basis of Therapeutics* (9th ed). New York: Pergamon Press;1996:1512-3.
10. Melmed S. Acromegaly. *N Engl J Med* 1990;322:966-77.
11. Rimensberger PC, Muller-Schenker B, Kalangos A, Beghetti M. Treatment of a persistent postoperative chylothorax with somatostatin. *Ann Thorac Surg* 1998;66:1169-74.
12. Barbetakis N, Xenikakis T, Efstathiou A, Fessatidis I. Successful octreotide treatment of chylothorax following coronary artery bypass grafting procedure. A case report and review of the literature. *Hellenic J Cardiol* 2006;47:118-22.
13. Brissaud O, Desfrere L, Mohsen R, Fayon M. Demarques congenital idiopathic chylothorax in neonates: chemical pleurodesis with povidone-iodine (Betadine). *Arc Dis Child Fetal Neonatal Ed* 2003;88:531-3.
14. Noel A, Gloviczki P, Bender C, Whitley D, Stanson A, Deschamps C. Treatment of symptomatic primary chylous disorders. *J Vasc Surg* 2001;34:785-91.
15. Binkert C, Yucel E, Davison B, Sugarbaker D, Baum R. Percutaneous treatment of high-output chylothorax with embolization or needle technique. *J Vasc Intervent Radiol* 2005;16:1257-62.
16. Scott K, Simko E. Thoracoscopic management of cervical thoracic duct injuries: an alternative approach. *Otolaryngol Head Neck Surg* 2003;128:755-7.
17. Kumar S, Kumar A, Pawar D. Thoracoscopic management of thoracic duct injury: Is there a place for conservatism? *J Postgrad Med* 2004;5:57-9.
18. Achildi O, Smith BP, Grewal H. Thoracoscopic ligation of the thoracic duct in a child with spontaneous chylothorax. *J Laparoendosc Adv Surg Tech A* 2006;16:546-9.