

YARA İYİLEŞMESİNDE DİOSMİN-HESPERİDİNİN LOKAL ETKİLERİ

EFFECTS OF DIOSMIN-HESPERIDIN ON LOCAL WOUND HEALING

Deniz GÜLHAN¹, Serdar KURU¹, Arif Hakan DEMİREL¹, Yusuf Akif AKGÜN¹, Mutlu BARLAS¹, Sibel KILIÇOĞLU², Muzaffer ÇAYDERE³, Salih CELEPLİ¹, Bülent KILIÇOĞLU¹

ARAŞTIRMA

ÖZET

Amaç: Yara iyileşmesi, yaralanma anından itibaren başlayan, bir çok mekanizmanın etkili olduğu aktif dinamik bir süreçtir. Bu çalışmada amaç, bir flavanoid olan Diosmin-Hesperidin yara iyileşmesi üzerindeki muhtemel yararlı etkilerinin araştırılmasıdır.

Gereç ve Yöntemler: Deneide her grupta 10 rat olmak toplam 3 grup kullanıldı, Sadece insizyon yapılan kontrol grubu Grup I, insizyon sonrası cold krem uygulaması yapılan Grup II ve insizyon sonrası oluşan yaraya Diosmin-Hesperidin uygulanması yapılan Grup III olarak planlandı. Alınan doku örnekleri histopatolojik ve mikrobiyolojik olarak incelendi ve skorlama yapılarak istatistiksel olarak değerlendirildi.

Bulgular: Yara iyileşme skorlamasında Grup I, Grup II ve III ile karşılaştırıldığında istatistiksel olarak anlamlı fark bulundu ($p<0,05$). Grup II ve Grup III karşılaştırıldığında 19.gün ile 21.günlerdeki değerlendirmeler dışında kalan tüm izlem zamanlarında yara iyileşme skorları yönünden istatistiksel olarak anlamlı farklılık bulundu ($p<0,05$). Mikrobiyolojik incelemede gruplar arası farklılık anlamlı değildi. Histopatolojik değerlendirilmede ise Grup II ve Grup III, kontrol grubuna göre istatistiksel olarak anlamlı fark tespit edilirken, Grup II ile Grup III arasında anlamlı bir fark görülmedi.

Sonuç: Yara iyileşmesi üzerine diosmin-hesperidin olumlu etkisi olduğu fakat bu etkinin cold krem uygulamasından anlamlı olarak üstün olmadığı görüldü.

Anahtar kelimeler: Yara iyileşmesi, diosmin, hesperidin

GİRİŞ

Yara iyileşme süreci yaralanma anından itibaren başlayan, günler, aylar hatta yıllar sürebilen birbirinin içine geçmiş, karmaşık bir takım etkiler ile birbirini izleyen sınırlarını tam olarak çizmenin mümkün olmadığı aktif dinamik bir süreçtir (1-3). Bu süreçte yer alan fazlardan birinde gecikme veya olumsuzluk cerrahide

RESEARCH

ABSTRACT

Aim: Wound healing is a dynamic process which begins at the moment of injury and effected by many mechanisms. The aim of this study is to investigate the possible beneficial effects of diosmin-hesperidin which is a flavanoid.

Material and Methods: There were 3 groups in the experiment each composed of 10 rats. The groups were planned as; Group I is the control which only the incision performed, group II cold cream applied after the incision and group III is the diosmin-hesperidin performed on the wound after the incision. The histopathologic and microbiologic examinations were performed on the tissue samples, scored and statistically evaluated.

Results: The comparison of the wound healing criteria of the group I with the group II and III showed a significant difference ($p<0,05$). Except the observation time of 19th and 21st days, wound healing scoring of all the remaining observations in contrast between group I and II showed significant difference statistically ($p<0,05$). The microbiological observations showed no significant difference between the groups. While the statistical analyses of histopathological observations were significant between the control and the other two groups, there were no difference between the group II and III.

Conclusion: Diosmin-hesperidin application has a positive effect. We demonstrated positive effects Diomin-Hesperidin on wound healing.

Key words: Wound healing, diosmin, hesperidin

hala bir problem olarak önemini koruyan yaranın açık kalması veya iyileşmenin uzaması ile sonuçlanır. Bu nedenle topikal ve sistemik olarak kullanılan ajanlarda hedef; yara iyileşmesinde rol alan faktörleri (inflamatuar hücreler, trombositler, medyatörler, hücre dışı matriks v.b.) etkileyerek bu süreci kısaltıp ideal skar oluşumunu sağlamaktır (4).

Geliş Tarihi/Received: 24/02/2010 Kabul Tarihi/Accepted: 05/04/2010

İletişim:

Yrd. Doç. Dr. Sibel Serin Kılıçoğlu

Ufuk Üniversitesi Tıp Fakültesi Histoloji ve Embriyoloji AB. Dalı Posta kodu: 06400

Tel: 03122044201 e-mail: sibelserin2005@yahoo.com

- 1) Ankara Eğitim ve Araştırma Hastanesi II. Cerrahi Kliniği
- 2) Ufuk Üniversitesi Tıp Fakültesi Histoloji ve Embriyoloji AB. Dalı
- 3) Ankara Eğitim ve Araştırma Hastanesi Patoloji Kliniği

Diosmin-Hesperidin, doğada bulunan bir bitkinin flavanoid ekstrelerinin saflaştırılması ile elde edilir. Bu flavanoidler citrus ailesinden rutaceae aurantie adlı bir bitkiden elde edilmektedir. Hesperidin Diosmin'in aktivitesini artırır ve yara iyileşmesindeki etki mekanizması; enflamatuar mediatörlere karşı koyarak ve kan viskozitesi üzerine olumlu etkileriyle mikrosirkülasyonu koruyarak yara iyileşmesini arttırmak, venöz tonusu arttırmak, lenfatik drenajı arttırmak olarak sıralanabilir.

Bu çalışmada deneysel insizyonel yara modelinde topikal olarak uygulanan disomin-hesperidin (%10) yara iyileşmesi üzerine etkisini inceleyerek, hastalarda kullanılabilir olup olmadığını araştırmayı amaçladık.

GEREÇ VE YÖNTEMLER

Deney Hayvanları:

Çalışmada ağırlıkları 180–200 gram arasında değişen 30 Adet Wistar Albino dişi rat kullanıldı. Ratlar 25 °C de 12 saat gündüz, 12 saat gece periyotlarında standart rat yemi ve normal içme suyu ile beslendi. Hayvanlar rasgele 3 gruba ayrılarak farklı kafeslere konularak numaralandırıldı. Ankara Eğitim ve Araştırma Hastanesi Etik Kurul onayı alındı.

Deri Defekti Modeli:

Deney hayvanlarının anestezi intramuskuler yoldan verilen 0.2 ml/kg Xylazin Hydrochlorid ve 5 ml/kg dozundaki Ketamin Hidroklorur karışımı ile sağlandı.

Çalışmada, ratların sırt tüyler tıraş bıçağı ile cilde hasar vermemeye özen gösterilerek tıraşlandı ve povidon iodin ile temizlendi. Sırt orta kesimlerine 11 numara bisturiyle 1 santimetrekarelik alan çıkartılarak tam kat kalınlıkta deri defekti oluşturuldu.

Hayvanların tamamındaki yaralar % 0.9 NaCl solüsyonu ile temizlendikten sonra hayvanlar üç gruba ayrıldı.

1. Grup: İnsizyonel yara oluşturularak, her gün düzenli olarak %0,9 NaCl solüsyonu ile temizlendi. (Kontrol grubu)

2. Grup: İnsizyonel yara oluşturularak, her gün düzenli olarak %0,9 NaCl solüsyonu ile temizlendikten sonra cold krem uygulandı. (Cold krem grubu)

3. Grup: İnsizyonel yara oluşturularak, her gün düzenli olarak %0,9 NaCl solüsyonu ile temizlendikten sonra % 10'luk disomin-hesperidin emülsiyonu uygulandı. (Disomin-Hesperidin grubu).

Tüm hayvanlara her gün düzenli olarak yara pansumanı yapıldı. Disomin-hesperidinli(%10) krem 90

gram Cold krem (Cerae albae 18 gram, Olei Amygdalanum 61 gram, Boracis 1 gram, Aque rosae 20 gram, Olei rosae 0,01 gram) ve 10 gram disomin-hesperidin karışımı ile hazırlandı.

Cerrahi işlemi takiben ilk günden itibaren oluşturulan tüm yaralarda iyileşmenin seyri, ratların tespiti sağlandıktan sonra, 0,3,5,7,9,11, 13, 15, 17,19 ve 21. günlerde asetat kağıdına çizilerek Walker formülü kullanılarak hesaplandı (5).

Cerrahi işlemi takiben 7. günde yara kültürlerine alınarak Ankara Eğitim ve Araştırma Hastanesi Mikrobiyoloji kliniğine mikrobiyolojik inceleme için gönderildi. 21. gün tüm hayvanlar sakrifiye edilerek sırt kısımlarından insizyon hattını içerek şekilde 5x3 cm boyutlarında tam kat deri çıkarılarak histopatolojik incelemeye alındı.

Histopatolojik takip: Işık mikroskopik inceleme için dokular 10% nötral formalinde 2 gün tespit edildi. Yıkandıktan sonra artan konsantrasyonda alkollerle dehidrate edildi. Ksilolde şeffaflandırılarak parafine gömüldü. Leica RM 2125 RT ile 5 µm'lik kesitler alınarak hematoksilin eosin ile boyandı ve Olympus BX-51 ile değerlendirildi.

İstatistiksel Analiz:

Verilerin analizi SPSS for Windows 11.5 paket programında yapıldı. Sürekli değişkenlerin dağılımının normale uygun olup olmadığı Shapiro Wilk testi ile araştırıldı. Tanımlayıcı istatistikler ortanca (25.-75.) yüzdeler olarak gösterildi. Gruplar arasında yara iyileşme skorları yönünden farkın önemliliği Kruskal Wallis testi ile değerlendirildi. Kruskal Wallis test istatistiği sonucunda anlamlı farkın görülmesi halinde çoklu karşılaştırma testi kullanılarak farka neden olan gruplar belirlendi. Gruplar içerisinde izlem zamanları arasında yara iyileşme skorlarındaki değişimin önemliliği Wilcoxon İşaret testi ile değerlendirildi. $p < 0,05$ için sonuçlar istatistiksel olarak anlamlı kabul edildi.

BULGULAR

Yara iyileşme skorlarının değerlendirilmesi:

Kontrol grubu içerisinde tüm izlem zamanları arasında yara iyileşme skorları yönünden istatistiksel olarak anlamlı farklılık bulunuyor ($p < 0,01$). İzlem süresi arttıkça yara iyileşmesi de artıyor. Cold krem ve Diosmin-hesperidin gruplarında ise sadece 19.gün ile 21.günler arasındaki fark hariç geriye kalan tüm izlem zamanları arasında yara iyileşme skorları yönünden istatistiksel olarak anlamlı farklılık bulunuyor ($p < 0,01$).

İzlem süresi arttıkça yara iyileşmesi de artıyor.(Şekil 1) (Tablo 1)

Mikrobiyolojik Değerlendirme:

Postoperatif 7. günde tüm hayvanların sırtından mikrobiyolojik inceleme için yara kültürü alındı. Mikrobiyolojik inceleme sonuçları açısından gruplar arasında istatistiksel bir fark gözlenmedi.

Histopatolojik Değerlendirme:

Postoperatif 21. gün ratlar sakrifiye edildikten sonra alınan tam kat deri örneklerinin parafin bloklar hazırlanarak yapılan histopatolojik incelemesinde makroskopik olarak yara yüzeyinin kapanmış, fibrozisin belirginleşmiş, granülasyon dokusuyla konjesyone damarların tamamen ortadan kalkmış olması ve ülser mevcudiyetinin olmaması yara iyileşmesi olarak kabul edildi.

Tablo 1- Günlere Göre Yara İyileşme Skorları

Günler	Kontrol Grup I	Cold Krem Grup II	Diosmin-Hesperidin Grup III	p
3.Gün	8,5 (7,0-11,0) † ‡	7,0 (5,7-8,0) †	6,5 (5,0-7,2) ‡	0,015
5.Gün	32,5 (27,5-42,5) †	45,0 (44,0-47,0) † ¶	34,5 (29,7-38,2) ¶	0,009
7.Gün	53,0 (32,2-62,2)	65,5 (55,7-67,7)	59,5 (53,5-63,0)	0,065
9.Gün	68,5 (49,7-73,5) † ‡	82,5 (78,7-85,2) † #	76,0 (71,5-83,0) ‡ #	<0,001
11.Gün	76,5 (74,0-80,0) † ‡	90,5 (88,7-92,2) †	83,5 (79,7-93,5) ‡ \$	<0,001
13.Gün	83,5 (77,7-89,2) † ‡	97,0 (94,0-97,2) †	95,0 (91,5-97,2) ‡	<0,001
15.Gün	90,5 (86,0-95,0) † ‡	99,0 (97,7-99,0) †	98,0 (95,2-99,0) ‡	<0,001
17.Gün	94,0 (90,7-97,5) † ‡	100 (99,0-100) †	99,0 (98,7-100) ‡ \$	<0,001
19.Gün	96,5 (93,7-100) † ‡	100 (100-100) †	100 (100-100) ‡	<0,001
21.Gün	98,5 (95,5-100) † ‡	100 (100-100) †	100 (100-100) ‡	0,003

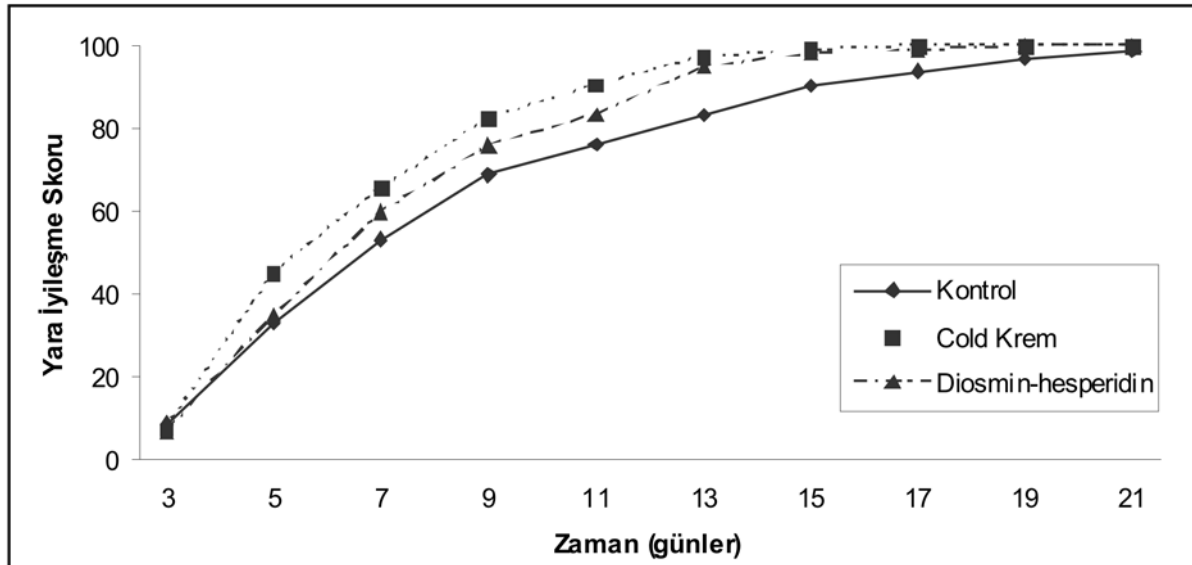
† Kontrol grubu ile Cold Krem grubu arasındaki fark istatistiksel olarak anlamlı ($p<0,001$).

‡ Kontrol grubu ile Diosmin-hesperidin grubu arasındaki fark istatistiksel olarak anlamlı ($p<0,001$).

¶ Cold Krem grubu ile Diosmin-hesperidin grubu arasındaki fark istatistiksel olarak anlamlı ($p<0,001$).

Cold Krem grubu ile Diosmin-hesperidin grubu arasındaki fark istatistiksel olarak anlamlı ($p<0,01$).

\$ Cold Krem grubu ile Diosmin-hesperidin grubu arasındaki fark istatistiksel olarak anlamlı ($p<0,05$).



Şekil 1- Günlere Göre Yara İyileşme Skorları

Yapılan incelemede, kontrol grubunda 5 rat hariç diğer 5'inde yüzeyin tamamen kapandığı, belirgin fibrozisin mevcut olduğu ve granülasyon dokusunun tamamen ortadan kalktığı gözlemlendi. Cold krem grubunda ise tüm ratlarda yüzeyin kapanmış olduğu ve belirgin fibrozisin mevcut olduğu görüldü. 5 ratta granülasyon dokusu gözlenmezken, diğer 5'inde alta hala granülasyon dokusu ve konjesyone damarlar ile inflamatuvar hücrelerin mevcut olduğu gözlemlendi. Diosmin-hesperidin grubunda ise tüm ratlarda yüzey tamamen kapanmıştı. Bu grupta 7 ratta belirgin fibrozis varken, diğer 3 ratın 2 sinde dermiste 1'inde subepitelial fibrozis mevcuttu. 3 ratta granülasyon dokusu gözlenmezken, diğer 7'sinde alta hala granülasyon dokusu ve konjesyone damarlar ile inflamatuvar hücrelerin mevcut olduğu gözlemlendi.

Histopatolojik inceleme bulguları istatistiksel olarak karşılaştırıldığında fibrozis açısından gruplar arasında anlamlı fark saptanmadı ($p>0,05$). Granülasyon ve ülser mevcudiyeti açısından değerlendirildiğinde kontrol, cold krem ve diosmin-hesperidin grupları arasında istatistiksel olarak anlamlı fark bulunduğu ($p<0,05$) ancak cold krem ve diosmin-hesperidin arasında anlamlı fark bulunmadığı gözlemlendi. ($p>0,05$). Konjesyon açısından gruplar değerlendirildiğinde ise kontrol ve diosmin-hesperidin grupları arasında istatistiksel olarak anlamlı fark bulunduğu ($p<0,05$) ancak kontrol ile cold krem ve cold krem ile diosmin-hesperidin arasında anlamlı fark olmadığı görüldü. Kontrol grubu cold krem grubu ile karşılaştırıldığında, kontrol grubunda granülasyon dokusunun daha az olduğu ve ülserin daha fazla olduğu gözlemlendi. Bu istatistiksel olarak anlamlıydı. Fibrozis açısından değerlendirildiğinde 2 grup arasında anlamlı farklılık yoktu. Cold krem grubunda konjesyone damarlar daha belirgin olsa da bu istatistiksel olarak anlamlı değildi. Kontrol grubu diosmin-hesperidin grubuyla karşılaştırıldığında kontrol grubunda granülasyon dokusunun daha az olduğu ve ülserin daha fazla olduğu gözlemlendi. Bu istatistiksel olarak anlamlıydı. Fibrozis açısından değerlendirildiğinde 2 grup arasında anlamlı farklılık yoktu. Diosmin-hesperidin grubunda konjesyone damarlar daha belirgindi ve bu istatistiksel olarak anlamlıydı. Cold krem grubuyla diosmin-hesperidin grubu karşılaştırıldığında ise, fibrozis, granülasyon, ülser ve konjesyon açısından anlamlı farklılık olmadı, diosmin-hesperidin grubunda granülasyon dokusunun ve konjesyone damarların daha belirgin olduğu ve bu bulguların istatistiksel olarak anlamlı olmadığı görüldü. ($p>0,05$)

TARTIŞMA

İyileşen bir yara tıpkı bir organda olduğu gibi son derece kompleks ve dinamik bir dokudur. Normal bir yara iyileşmesi, hemostatik inflamatuvar faz - proliferatif, sellüler faz ile olgunlaşma ve yeniden yapılanma (remodeling) fazlarını içerir. Bu fazlardan herhangi birinde oluşacak gecikme veya olumsuzluk yaranın kapanmaması ve iyileşmede gecikme ile sonuçlanır (6).

Yara ayrılması ve yara iyileşmesinin gecikmesi cerrahide ciddi bir problem olarak hala önemini korumaktadır. Bu nedenle çeşitli klinisyenler tarafından topikal ve sistemik olarak bir çok ajan kullanılmıştır.

Yara iyileşmesi lokal olarak üretilen mitojenler ve kemotaktik faktörlerle regüle edilir. Süreç üç önemli olaydan oluşur: Yara bölgesine inflamatuvar hücrelerin hareketi ve fibroblazis, yeni ekstrasellüler matriks ve mikrovaskülarizasyonu içeren granüloza dokusunun oluşumu, dokunun doğal hücrelerinin proliferasyonu.

Anjiyogenezis, iyileşme süreci için önemli bir evredir. İyileşme sürecini hızlandırmak için, büyüme faktörlerini de içeren çok sayıda etken ileri sürülmüştür. Bununla beraber bu büyüme faktörleri anjiyogenezisi değiştirmeden, iyileşmeyi hızlandırır. Bazı araştırmacılar ise büyüme faktörlerinin yara iyileşmesinde etkin olmadığını ileri sürmüştür (7).

Diosmin-hesperidin klinikte alt ekstremitte venöz yetmezliği ve hemoroid gibi venöz sistem hastalıklarında kullanılan bir ilaçtır. Venöz tonusu arttırıcı, kapiller rezistansı ve kapiller permeabiliteyi düzenleyici ve lenfatik drenajı arttırıcı etkileri bilinmektedir. Bunun yanı sıra serbest radikal tutucu ve lökosit adhezyonunu azaltıcı etkileri olduğunu belirten çalışmalarda mevcuttur.

Duchene-Marullaz ve arkadaşları, diosmin-hesperidin serbest radikal aktiviteyi, lökosit fagozitosisi ile indüklenen kemotaktik reaksiyonu ve serbest radikalleri anlamlı düzeyde azalttığını göstermişlerdir (8).

Damon ve arkadaşları, ratlarda kronik doku inflamasyonu -subkutan granüloma modelinde diosmin-hesperidin etkisi üzerine çalışmışlar ve diosmin-hesperidin verilen ratlarda granülomun, yaş ağırlığı ile belirlenen plazma ektravazasyonunun kısıtlanmasını, granülomun lökositlerce azalmış invazyonunu böylece bağ dokusunda azalmış reaksiyonu göstermişlerdir (9)

Stucker ve arkadaşları, krameter kasında yaptıkları mikrovasküler permeabilite çalışmasında diosmin-hesperidin tedavisinin, vasküler permeabilite de iske mi ve bradikininle indüklenen artışı anlamlı düzeyde azalttığını göstermişlerdir (10).

Di Peri ve Auteri'nin çalışmasında, diosmin-hesperidin'in kompleman sisteminin aktivasyonunu

azalttığı in vitro ve in vivo olarak gösterilmiştir. Bu etki mekanizmasının, ilacın antienflamatuar etkilerinden birini oluşturduğu ve bu yolla ülser iyileşmesine katkı sağlayabileceği düşünülmüştür (11).

Schoab ve ark. kronik venöz yetmezlikli hastalarda diosmin-hesperidinle yaptıkları bir çalışmada endotelial adezyon molekülleri olan VCAM1 ve ICAM1 salınımını azaltarak, lökosit adezyon, aktivasyon ve migrasyonunu önleyerek yara iyileşmesini arttırdığını ve bununla venöz yetmezlikli hastalarda iyileşme süresini kısalttığını göstermişlerdir (12).

Korthuis ve ark. fare barsaklarında intestinal iske-mi-reperfüzyon hasarı oluşturarak yaptıkları bir çalışmada barsaklarda oluşan iske-mi reperfüzyon hasarının diosmin-hesperidin ile büyük ölçüde azaltılabileceğini göstermişlerdir (13).

Trent ve ark. kronik venöz yetmezlik sonucu venöz ülser meydana gelen hastalarda yaptıkları bir meta-analiz çalışmasında, konvansiyonel tedaviye ek olarak diosmin hesperidin verilmesinin sadece konvansiyonel tedavi edilenlere göre ülserle ilgili semptomların ve ülser boyutlarının hızla azalmasında etkili olduğunu göstermişlerdir (14).

Hasanoğlu ve ark. yaptığı bir çalışmada kobayların enfekte cilt yaralarında, sistemik ve topikal olarak uygulanan diosmin hesperidin yara iyileşmesini olumlu yönde etkilediğini göstermişlerdir (15).

Pecking ve ark. meme kanseri operasyonu sonrası meydana gelen üst ekstremitelerde lenfödeminde, diosmin-hesperidin etkilerini araştırdıkları bir çalışmada diosmin hesperidin lenfödemindeki lenf akış hızını artırarak, intralenfatik basıncı anlamlı olarak azalttığı ve aynı zamanda interstisyel sıvının kapillerlere geri dönüşünü arttırdığı, böylece lenfödem tedavisini olumlu etkilediğini göstermişlerdir (16).

Dorkina ve ark. kobaylara CCL4 vererek akut hepatit oluşturdukları bir çalışmada, diosmin hesperidin 100mg/kg dozunda hepatoprotektör etkisi olduğunu göstermişlerdir (17).

Hasanoğlu ve ark. enfekte ikinci derece yanıklarda sistemik ve topikal olarak diosmin hesperidin kullanmışlar ve diosmin hesperidin kullanılan hastalarda yara iyileşmesinin daha hızlı ve iyi olduğunu göstermişlerdir (15).

Çalışmamızda gruplar kendi aralarında istatistiksel olarak yara iyileşme skorları açısından değerlendirildiğinde, kontrol grubuna göre, cold krem ve Diosmin-Hesperidin grupları arasında anlamlı fark saptandı.

Histopatolojik inceleme bulguları istatistiksel olarak karşılaştırıldığında fibrozis açısından gruplar açısından anlamlı fark saptanmazken, granülasyon ve ülser mevcudiyeti açısından değerlendirildiğinde kontrol

grubuna göre, cold krem ve Diosmin-Hesperidin grupları arasında anlamlı fark saptandı. Bu fark konjesyonda da belirgindi.

Bu bulgular ışığında yara iyileşmesi değerlendirildiğinde, kontrol grubu ile diosmin-hesperidin grubu arasında istatistiksel olarak anlamlı farklılık olmasına rağmen bu farklılığın ortaya konması ve pratiğe yansması için çok daha fazla çalışmaya ihtiyaç vardır.

KAYNAKLAR

1. Marks R, Dykes P, Mothley R. In: Clinical Signs and Procedures in Dermatology. London, 1993; pp. 35
2. Arnold HL, Odom RB, James WD. Andrews . 'In: Diseases of The skin. Clinical Dermatology, 8th edition. London, 1993; pp. 67
3. David M, Young and Stephen J. Wound healing. Ed:Miller. In: Modern surgical Care 1998;1:1237-47
4. Witte MB, Barbul A. General principles of wound healing. Surg.Clin North Am 1997;77:509-28.
5. Jarrahi M, Vafaei A. Effect of tropical phenytoin cream on linear incisional wound healing in albino rats. DARU 2004;12:156-8.
6. Lee CK, Hansen SL. Management of aut wounds healing. Surg Clin North Am 2009;89:659-76.
7. Distler JH, Hirth A, Kurowska M et al. Angiogenic and angiostatic factors in the molecular control of angiogenesis. Q J Nucl Med 2003;47 149-61.
8. Duchene-Marullaz P, Duhault J. Interference of S 5862 WITH 2 types of free radical induced effects. X. The International Congress of Pharmacology -Sydney August 1987 pp.117-8
9. Damon M., Flandre o., Michel L., Perdrix L. Effect of chronic treatment with a purified flavonoid fraction on inflammatory granuloma in the rat . Arznein Forsch /Drug Res 1986; 37:1149-53
10. Stucker D, Bonhemme E. Daflon 500 mg depresses bradykinine -ischemia-induced microvas-küler permeabilite. 1. Mediterranean Congress of Angiology, Corfou, Greece, 05-06 March 1988.
11. Di Perri T, Auteri A. Action of S5682 on the complement system (invitro and invivo study). Inter Anjio 1988;7:11-5
12. Schoab SS, Porter J, Scurr JH, Coleridge -Smith PD. Endotelial activation response to oral micronised flavanoid therapy in patients with chronic venous disease-a prospective study . Eur J Vasc Endovasc. Surg 1999;17:313-8
13. Korthuis RJ, Gute DC. Postischemic leukocyte/ endothelial cell interactions and microvas-küler

- barrier dysfunction in skeletal muscle:Celluler mechanism and effect of Daflon 500mg. Int J Microcirc Clin Exp 1997;17:11-7.
14. Trent JT, Falobella A, Kirsner RS, Eaglstein WH. Venous ulcer pathophysiology and treatment option. Ostomy Wound Manage 2005;51:38-54.
 15. Hasanoğlu A,Ara C, Özen S,Kali K,Senol m,Ertas E. Efficacy of micronized Flavonoid Fraction in Healing of clean and infected wounds. Int. J. Angiology 2001;10:41-4.
 16. Pecking AP, Fevrier B, Wargon C, Pillion G. Efficacy of Daflon 500 mg in the Treatment of Lymphedema (secondary to conventional therapy of breast cancer). Angiology 1997;48:93-8.
 17. Dorkino EG. Investigation of the hepatoprotector action of natural flavonoids. Eks Klin Farmakol 2004;67:41-4.